Lane Medical Library

Aus der Orthopädischen Klinik, München
Leiter: Professor M. LANGE

OSTEOMYELITIS DER WIRBELSÄULE

Inaugural-Dissertation
zur
Erlangung der medizinischen Doktorwürde
verfaßt und einer
Hohen Medizinischen Fakultät der Bayerischen
Ludwig-Maximilians-Universität zu München
vorgelegt von

OTTO WEISS
aus Straubing

HERDER-DRUCK / FREIBURG IM BREISGAU

Digitized by the Internet Archive
in 2026

https://archive.org/details/IA40154014_0051

Aus der Orthopädischen Klinik, München
Leiter: Professor M. LANGE

OSTEOMYELITIS DER WIRBELSÄULE

Inaugural-Dissertation
zur
Erlangung der medizinischen Doktorwürde
verfaßt und einer
Hohen Medizinischen Fakultät der Bayerischen
Ludwig-Maximilians-Universität zu München
vorgelegt von

OTTO WEISS
aus Straubing

HERDER-DRUCK / FREIBURG IM BREISGAU

Meinen lieben Eltern
gewidmet

Literatur

Rotenberg, Chirurg, „Anatomie der spongiösen Wirbelsubstanz und Pathogenese der Wirbelsäulenosteomyelitis“ (Zentralorgan 1928).

Oehlecker, Über die Klinik und Unfallbegutachtung der chronischen Osteomyelitis der Wirbel. (I. Chirurg. Klinik, Hamburg, Chirurg, IV 1932) S. 473—482.

Esau, Frühzeitige Röntgendiagnose bei der akuten Wirbelosteomyelitis (Paravertebrale Schattenstreifen) (Deutsches Zentralblatt für Chirurgie 1933).

Wiele, Beitrag zur chron. rezidiv. Osteomyelitis des Wirbels (Med. Klinik, Jahrg. 22, Nr. 39, 1926) S. 1492—1493.

Sehrt, Dr. Ernst, Die Bedeutung des Fernödems und der Segmentdiagnose für die Behandlung der akuten Wirbelsäulenosteomyelitis (Deutsches Zentralblatt für Chirurgie 1923) S. 72.

Zamboni, Giovanni, Osteomyelitis der Wirbelbögen des 2., 3. u. 4. Lendenwirbels durch Paratyphus A (Zentralorgan 1926) S. 25.

Zanoli, Raffaele, L'osteomielite vertebrale (Chirurg. Organ, Movim. 14, 1930) S. 673—690.

Baranger, Die Bakteriophagen bei der Behandlung der Staphylokokkenmeningitis, einer Komplikation der Osteomyelitis der Wirbelsäule (Procès-verb. etc. 41. Congr. franc. Chirurg. 1932) S. 330—331.

Carson, H. W., Acute osteomyelitis of the spine (Brit. J. Surg. 18, 1931).

Block, Witten, Traumatische Osteomyelitis des 2. Halswirbels.

Bruns' Beiträge 133, 144, Osteomyelitis und Unfall.

Küstner, Seltene Lokalisation der Osteomyelitis.

Leibovici, Raymond, Die Osteomyelitis der Wirbelsäule.

Gold, Band 54, S. 333 334.

Quervain, Spez chirurg. Diagnose, Abschnitt: Wirbelsäule.

Es obliegt mir die ehrenvolle und angenehme Pflicht, an erster Stelle Herrn Universitätsprofessor Dr. Max Lange, dem Leiter der Orthopädischen Klinik, München, zu danken für die Übernahme des Referates sowie die gütige Überlassung der Fälle und die mühevolle Durchsicht der Arbeit wie überhaupt für jede Förderung derselben.

Die Osteomyelitis der Wirbelsäule

Die Osteomyelitis der Wirbelsäule kommt im Vergleich zur Spondylitis tuberculosa nur selten vor. Meistenteils wird sie, wenn sie akut verläuft, überhaupt nicht oder wenigstens sehr spät als solche erkannt. Die Diagnose dieser Fälle wird dann erst bei der Sektion festgestellt. Aber gerade weil die Osteomyelitis der Wirbelsäule zu den schlimmsten Erkrankungen gehört – sie besitzt eine Mortalität von 60 bis 80% — ist ihre frühzeitige Erkennung so unbedingt wichtig, steht doch auch die Behandlung der Wirbelosteomyelitis im Gegensatz zu der Therapie der Spondylitis.

Die Osteom. der Wirbelsäule wird ihrem Verlauf nach in zwei große Gruppen eingeteilt, die auch wieder eine verschiedene Behandlung erfordern:

In die akute Form, die sehr häufig in kürzester Zeit zum Tode führt, wenn sie nicht erkannt und richtig behandelt wird, und in die chronische Form, die oft unter der Diagnose tuberkulöse Spondylitis läuft. Dazwischen kann man den Übergang vom akuten in das chronische Stadium einer Wirbelsäulenosteom. als das subakute Stadium bezeichnen.

Einiges über die Pathogenese der Wirbelsäule wird die Entstehung der Osteom. deutlicher machen:

Rotenberg stellt anatomisch 3 Arten von Wirbelsäulen auf, die nach ihren verschiedenen Formen und Strukturen auch teils einen günstigen, teils einen ungünstigen Boden für Erkrankungen der Wirbelsäule bieten. Der vollkommene Typ zeigt ein kurzes Rückgrat, dessen kranialer Teil eine starke Lordose aufweist. Zum unvollkommenen Typ zählt er längere Wirbelsäulen mit schwach ausgebildeter Lendenkrümmung. Zwischen den beiden Arten gibt es den dritten Typ, die Übergangsform.

Auch den Bau der Spongiosa teilt er in drei Formen und stützt seine Einteilung auf das Ergebnis der Untersuchung von sagittalen und frontalen Sägeschnitten von Wirbelbögen und -körpern von 109 menschlichen Leichen. Er teilt sie in klein-, mittel- und großzellige Arten ein. Die großzelligen, mit gelbem Mark gefüllten Felder fand er in den zentral gelegenen Teilen der Wirbelkörper; nach der Peripherie zu nahmen die Zellen an Größe ab; in diesen mittel- und kleinzelligen Feldern findet sich rotes Knochenmark. Bis zum 8. und 9. Lebensjahr überwiegt die kleinzellige Form, die mittelzellige bis zum 14. und 15. Lebensjahr; zwischen dem 25. und 41. Lebensjahr überwiegt die großzellige Form in der Brust- und Lendenwirbelsäule. Ab dem 41. Jahr zeigen die gesamten Wirbelkörper großzellige Form. Die großzelligen Felder selbst können wieder in zwei Lagen im Wirbelkörper oder auch ununterbrochen angeordnet sein.

Rotenberg vermutet, daß diese anatomischen Befunde nun praktische Bedeutung für die Spondylitis im allgemeinen haben: Im vollkommenen Typ findet man häufiger Herderkrankungen, während die unvollkommene Art mehr den Boden für eine Erkrankung der ganzen Wirbelsäule oder wenigstens großer Abschnitte bietet.

Eine allgemeine Gültigkeit kommt dieser Ansicht Rotenbergs aber in keiner Weise zu.

Die Osteomyelitis kann nun in allen Teilen der Wirbelsäule auftreten. Am häufigsten werden die Lendenwirbel ergriffen. Die erschwerten Zirkulationsbedingungen sollen hier die Ursache sein. Es folgt an Häufigkeit die Erkrankung der Brustwirbel; die Erkrankung der Halswirbelsäule kommt am seltensten vor; wenn, dann weist sie aber immer einen besonders schweren Verlauf auf.

Nach Volkmann ist in 40,3 % aller Fälle die Lendenwirbelsäule, in 36,7 % die Brustwirbelsäule, in 20—30 % die Halswirbelsäule ergriffen.

Die Osteom. kann in den Wirbelkörpern und auch in den Quer- und Dornfortsätzen auftreten. Im Halsteil sind häufiger die Körper ergriffen.

Nach Zanoli hat jede Wirbelosteom. ihren Anfang in der Bandscheibe. Er stützt seine Ansicht auf 2 Fälle seiner Klinik, die er im Chirurg. Org. Movim. 14, 1930 anführt.

Im Falle 1 handelt es sich um einen 49jährigen Kranken, bei dem die Lendenwirbelsäule in Höhe des 3. und 4. Lendenwirbels ergriffen war; nachdem es zu leichten Sensibilitätsstörungen gekommen war, verschaffte sich der Eiter seinen Abfluß nach hinten. Der Sitz der Erkrankung war die Zwischenwirbelscheibe zwischen dem 3. und 4. Lendenwirbel, die zusammengeschmolzen war.

Der 2. Fall, ein 28jähriger männlicher Kranker, verlief ganz akut; es trat nach wenigen Tagen eine Sphinkterenlähmung auf. In diesem Falle konnte er auch einen Herd nur in der Zwischenwirbelscheibe feststellen.

Diese Ansicht steht im Gegensatz zur Auffassung über die Entstehung der Osteomyelitis, wie man sie bisher vertreten hat und wie man dies seit den Untersuchungen Lexers annahm: Die Osteom. entsteht durch die Einschleppung von bakteriellen oder infizierten Embolien in das Gefäßsystem der Knochen. Nun konnten Böhmig, Puhl und Übermuth aber nachweisen, daß im Kindesalter je drei Gefäße von oben und unten in die Zwischenwirbelscheibe hineinsprossen, die sich erst nach dem 25.—30. Lebensjahr zurückbilden.

Die hämatogene Entstehung der Osteom. der Wirbelsäule gibt auch die Erklärung dafür, daß diese Erkrankung fast immer im jugendlichen und mittleren Lebensalter auftritt. Die klein- und mittelzelligen Felder der Spongiosa sind hier mit blutgefäßreichem Mark gefüllt, das für eine Infektion besonders zugänglich ist.

Wie die Fälle aus der Klinik und auch aus der Literatur beweisen, können die verschiedensten Erkrankungen eine Wirbelsäulenosteom. zur Folge haben.

Die meisten Fälle lassen auf metastatischen Ursprung schließen, das Trauma tritt als Ursache in den Hintergrund.

Am häufigsten findet man langwierige Furunkulosen, Panaritien, phlegmonöse Erkrankungen als den Ausgangspunkt für die Wirbelosteom.; Lungenentzündungen hatten auch, wie einige Fälle zeigen, eine Osteom. der Wirbelsäule im Gefolge. Im Anschluß an eine Impetigo contagiosa trat bereits bei einem 4jährigen Kinde eine akute Osteom. des Dornfortsatzes des 10. Brustwirbels auf. Largot, der den Fall berichtet, glaubt die Entstehung und Entwicklung der Dornfortsätze, die in die ersten Lebensjahre fallen, dafür verantwortlich machen zu sollen. Zu dieser Zeit kommt aber die Wirbelosteom. fast nie vor. Die Dornfortsätze, die als Knochenkerne bereits in der 10. Fetalwoche angelegt werden, beginnen sich ungefähr ab dem 3. Lebensjahr zu entwickeln und mit den Wirbelbögen zu verbinden. Die dabei auftretende reichste Gefäßversorgung bildet eine besondere Gefahr für Keime im Blut.

Gerade eine akute Wirbelosteom. kann häufig eine besonders schwere Erscheinung einer schwersten Allgemeininfektion sein, die mit metastatischen Herden in den verschiedensten Gelenken und übrigen Organen einhergeht. Bei einer großen Anzahl der Fälle ging der Erkrankung eine bereits lange bestehende Röhrenknochenosteom. vorher.

Ein Fall ist bekannt und von Giovanni Zamboni in seiner Abhandlung „Osteom. der Wirbelbögen“ beschrieben, in dem die Osteom. im 2., 3. und 4. Lendenwirbel nach Paratyphus auftrat:

Ein Paratyphuskranker klagt plötzlich über heftige Schmerzen in der Lendenwirbelsäule. Es entsteht Fluktuation und der Abszeß wird

punktiert. Die serodiagnostische und bakteriologische Untersuchung ergibt: Paratyphus A. Dieses plötzliche Auftreten der bereits lange bestehenden Erkrankung in der Lendenwirbelsäule wird durch das lange Liegen im Bett, das in dem Lendenwirbelteil Störungen der Blutversorgung und so Ernährungsstörungen des Knochens hervorrief, erklärt.

Fast bei jeder Infektionskrankheit kann die Wirbelsäule beteiligt sein. Bekannt ist ihr Auftreten nach Pfortaderphlebitis, nach Gallenblasenentzündung und Leberabszessen; nach akuten Aorten- und Mitralklappenentzündung, Cystitis und eitriger Prostatitis, Warzenfortsatzentzündungen, Sinusthrombose und eitriger Bronchitis, nach infiziertem Hämatom, nach Alveolarabszessen, Pharyngitis, Mastitis, nach Fleckfieber und Decubitus sowie nach wochenlanger Typhuserkrankung. Nach all diesen Erkrankungen wurde die Wirbelosteom. beobachtet. Chiari beschreibt Fälle von Wirbelosteom. nach Masern, Scharlach und Pocken; auch bei Rotz, Banginfektion und Maltafieber wurde eine Mitbeteiligung der Wirbelsäule gefunden. An dieser Stelle möchte ich bereits an den Fall, aus der Orthopäd. Klinik, München, erinnern, den Herr Prof. M. Lange mir zur Verfügung gestellt hat, bei dem eine Wirbelosteom. nach einer schweren Gonorrhöe-Infektion auftrat.

Erwähnen möchte ich an dieser Stelle dann noch die Spondylitis aktinomycotica und die lymphogranulomatöse Spondylitis.

Soll eine Verletzung als die Ursache für eine Wirbelosteom. gelten, so ist unbedingte Voraussetzung, daß es ein sicherer, erheblicher Unfall war, und daß auch ein später erkrankter Wirbelsäulenabschnitt direkt oder indirekt getroffen wurde. Außerdem ist es nötig, daß die Erkrankung innerhalb eines gewissen Zeitraums, 3 -7 Tage (Magnus), auftritt. Je größer die Zeit ist, die von dem Unfall bis zum Auftreten der Wirbelerkrankung vergeht, um so unwahrscheinlicher ist der Zusammenhang mit dem Unfall. Öfter ist die Möglichkeit gegeben, daß ein alter, zur Ruhe gekommener Herd wieder neu aufflackert. Oft kann sich in unmittelbarem Anschluß an die Verletzung eine Verschlechterung herausbilden.

Wie nun die verschiedensten Erkrankungen der Ausgangspunkt für eine Wirbelosteom. sein können, so fanden sich naturgemäß auch die mannigfaltigsten Erreger im Eiter von Durchbruchs- oder punktierten Abszessen.

In den meisten Fällen, und denen ging meistens eine Acne, Furunkolose der Unterhautzellgewebseiterung vorher, fanden sich Staphylokokken und seltener Streptokokken. In den Fällen der Literatur fanden sich Staphylococcus aureus und albus, der Steptococcus pyogenes aureus. Weiter konnten der Mikrococcus tetragenes, bei den Fällen nach Pneumonie Pneumococcus I, II und IV, sowie in 6 Fällen auch der Friedländer Pneumobazillus nachgewiesen werden. Zum Beweis, daß

die vorhergegangene Paratyphuserkrankung wirklich für die nach Wochen plötzlich aufgetretene Wirbelosteom. der Ausgangspunkt war, wurden im Eiter und aus dem Blut in den Fällen der Paratyphus A und B perfringens gezüchtet.

Anschließend möchte ich 7 Fälle von Osteomyelitis der Wirbelsäule anführen, die seit dem Jahre 25 in der Orthopädischen Klinik aufgenommen und behandelt wurden und die mir Herr Professor Lange in freundlicher Weise zur Bearbeitung überlassen hat.

Fall 1: Alter 31 Jahre. Diagnose: Osteom. der Lendenwirbelsäule. Eintritt des Kranken in die Klinik: 6. 8. 25.

Vorgeschichte: 8 Wochen vor der Aufnahme leichte Schmerzen im rechten Gesäß, ohne erkennbare Ursache begonnen. Kein Bewegungsschmerz. Vom Arzt mit Tabletten und Einreibungen behandelt. Tagsüber meist wenig Schmerzen, erst abends, wenn er zur Ruhe kommt, beginnen die Schmerzen. Schmerzen wurden langsam stärker, seit 14 Tagen sind sie gleich geblieben. Durch die ärztliche Behandlung keine Besserung. Aufnahme in die Klinik.

Befund: 1,73 m großer kräftiger Mann in gutem Kräfte- und Ernährungszustand. Augen, Rachen und Hals o. B. Lunge und Herz o.B. Starke Druckempfindlichkeit in der linken Hüfte. Liegen auf dem Rücken unmöglich. Sitzen beschwerlich. Gang ohne besondere Beschwerden. Nachdem er nun im Herbst 1925 schon einmal in kurzer Beobachtung durch die Klinik gestanden hat, wurde er am 3. 12. 25 wegen eines Abszesses am rechten Gesäß in die chirurgiche Poliklinik aufgenommen und dort punktiert. Im Punktat keine Tbc.-Bazillen, negativer Befund. Es entleeren sich ungefär 150 ccm alten dunklen dickflüssigen Blutes. Wird nun wieder der Orthop. Klinik überwiesen. Befund: Schmerzen über dem Gesäß. Beweglichkeiteinschränkung beim Überstrecken der Hüfte, ebenso ist die Rotation eingeschränkt. Keine Ischiadicusdruckpunkte. Das Röntgenbild ergibt jetzt am 4. und 5. Lendenwirbelkörper Defekte; Knochenneubildung ist bereits festzustellen.

17. 12. 25. Behandlung: Zunächst Liegekur in Liegeschale, später Korsett. Wird anfangs Februar 1926 mit Liegeschale nach Hause entlassen. Bei der Entlassung schmerzfrei.

Bei erneuter Aufnahme Ende Februar zeigt sich folgender Befund: Teigige schmerzfreie Schwellung im Bereich der Rautengegend. Die rechte Gesäßbacke beim Anspannen der Glutäalmuskulatur flacher, seitliche Muskelzeichnung verschwunden, in der Hauttemperatur kein Unterschied. Während der Beobachtung trat plötzlich eine Drüsenschwellung an der rechten Halsseite auf. Ein Zusammenhang mit der derzeitigen Erkrankung war nicht nachweisbar.

Röntgenbefund vom 1. 3. 26: Veränderungen am 5. Lendenwirbel gegen die letzte Aufnahme beträchtlich zurückgegangen, dafür Knochen-

neubildung. Nachdem er entlassen worden war, wird der Kranke am 5. 5. 26 wieder aufgenommen, er hat keine Beschwerden und hat 20 Pfund zugenommen. Am 18. 5. 26 bekommt er das Korsett. Zunächst geht er gut im Korsett. Obwohl er das Korsett regelmäßig getragen hat, sind seit kurzem Schmerzen beim Gehen in der linken Hüfte aufgetreten; er wird deshalb am 11. 11. 26 wieder in die Klinik aufgenommen. Am linken Gesäßbacken ist wieder ein Abszess nachweisbar, am 5. Lendenwirbel geringer Gibbus.

Schmerzfrei wird der Kranke aus der Behandlung entlassen und erscheint erst wieder 1932.

Besprechung: Bei dem 38jährigen Kranken ist durch konservative Behandlung eine wesentliche Besserung des Gesamtzustandes erzielt worden. Das Auftreten eines Rezidivs konnte aber nicht verhindert werden; trotz vieljähriger Klinikbehandlung ist weder eine volle Heilung noch eine Wiederherstellung der Erwerbsfähigkeit eingetreten.

Fall 2: Diagnose. Chronische Osteom. des 1. und 2. Lendenwirbels. Jahrgang 1926.

Vorgeschichte: Die 34jährige Kranke sei früher nie ernstlich krank gewesen. April 1925 nach einer Entbindung: Mastitis, Operation, anschließend Pleuritis, Lungenabszesse. Venenentzündung, beginnende Sepsis. Wird aus Wasserburg der Klinik überwiesen.

Befund: Kranke in mäßig gutem Ernährungszustand, an der linken Seite des Steißbeins am oberen Beginn der Analfalte kirschgroße Narbe. In der oberen Hälfte der lk. Mamma 3—4 cm lange Incisionsnarben. Herz: o. B. Geringer rachitischer Rosenkranz. Betroffen: Wirbelsäule, 1. und 2. Lendenwirbel. Über den Wirbeln geringer rundlicher Gibbus. Stauchungsschmerz wird nicht angegeben. Bei Beklopfen des Krankheitsherdes in die linke Seite ausstrahlende Schmerzen. Rechts vom Herd convexe Lumbalskoliose. In der linken Bauchseite kleiner Abszess zu fühlen. Reflexe: o. B., kein Babinsky, keine Kontrakturen. Leucocyten: 10000.

Behandlung: Bettruhe, Extension.

14. 9. 26: Kranke liegt tagsüber im Freien, völlig schmerzfrei. Gebessertes Allgemeinbefinden.

20. 9. 26: Die Kranke muß wegen plötzlicher Tubargravidität in die Frauenklinik eingeliefert werden, dort Operation.

Am 4. 10. 26 wird sie wieder zurückverlagert. Sieht noch blaß aus, ist im Korsett schmerzfrei, aber sehr matt. Abends, wenn sie Korsett ablegt, treten Schmerzen in der Brustwirbelsäule auf.

Befund: Sehr mäßiger Klopfschmerz am 5. Brustwirbel, kein Gibbus, kein Stauchungsschmerz, Röntgenbefund: o. B.

9. 11. 27; Bis dahin schmerzfrei geblieben. Kein Klopfschmerz, Korsett wird weiter getragen.

Röntgenbild zu Fall 2.

Röntgenbefund vom 20. 9. 28: Im Röntgenbild ist deutlich die starke Knochenwucherung und -neubildung zwischen dem 1. und 2. Lendenwirbel festzustellen. Der Zwischenwirbelraum ist gegenuber den ubrigen Wirbeln zusammengesunken und mit knochernen Massen ausgefüllt.

28. 3. 28: Seit 4 Wochen Venenentzündung, Gravida im 4. bis 5. Monat. Korsett muß umgeändert werden. Klagt über Herzbeschwerden. Systolisches Geräusch, sonst kein Befund. Wird zur Unterbrechung der Schwangerschaft der Frauenklinik überwiesen.

20. 9. 28: Gutes Allgemeinbefinden. Blutsenkungsgeschwindigkeit nicht beschleunigt. Die Kranke ist wieder als Fleischerin im Beruf tätig.

Besprechung: Die Leistung der konservativen Behandlung ist erstaunlich. Bei der 34jährigen Kranken ist trotz Tubargravidität und einer erneuten Schwangerschaft eine volle Heilung mit Wiederherstellung voller Erwerbsfähigkeit eingetreten.

Fall 3: Alter 44 Jahre. Chronische Osteomyelitis der Lendenwirbelsäule.

Jahrgang 1928.

Vorgeschichte: Familienvorgeschichte o. B. 1906 plötzlich ohne wissentliche Ursache Kniebeschwerden links, verbunden mit Schwellung und Rötung, jedoch kein hohes Fieber. Wird mehrmals punktiert. 1910 erstmals Schmerzen im Rücken im Bereich der unteren Lendenwirbelsäule. Seither behandelt mit Bettruhe, außerdem Pillen, Einreibungen, heiße Umschläge, absolute Schmerzfreiheit wurde aber nie erzielt. Ursache unbekannt. Im Laufe der Jahre Beschwerden sehr wechselnd. 1928 im März wieder Verschlechterung ohne wesentlichen Grund, daraufhin Einweisung in die Klinik.

Befund: Besonders beim Gehen, weniger beim Sitzen oder Liegen Schmerzen an der unteren Lendenwirbelsäule. Bücken kaum möglich. In letzter Zeit abgemagert, fühlt sich auch körperlich abgespannt.

12. 11. 28: Stationäre Aufnahme. Dem Alter entsprechend entwickelt. Schlechter Kräftezustand. Blasses Aussehen, fahle Farbe. Geringe Durchblutung der Schleimhäute. Herz: Aorta ist zu auskultieren, verstärkter Spitzenstoß. Grenzen erweitert. Lunge: o. B. Urin: Wenig Eiweiß. Betroffen Wirbelsäule: Gang schmerzhaft, gebückt, kann nur wenige Schritte gehen. Wirbelsäule gerade, kein Gibbus. Schon bei mäßigem Beklopfen starker Schmerz in Höhe der unteren Brustwirbel- und oberen Lendenwirbelsäule. Stauchungsschmerz gering. Kein abtastbarer Abszeß, Reflexe etwas gesteigert. Überstreckung im Hüftgelenk nicht möglich, durch Schmerzen gehemmt. Im Sitzen Schonung und Entlastung der Wirbelsäule durch Aufstützen.

Röntgenbild der Wirbelsäule: Seitlich vermehrte Brustkyphose, Körper der Brustwirbelsäule stark ausgezogen und unregelmäßig verdickt. Teilweise fest miteinander verbacken mit starken Spangen und Brücken verbunden. Ebenso auch der 4. und 5. Lendenwirbelkörper.

Behandlung: Zunächst Liegeschale, später Korsett. Anfangs Januar schmerzfrei entlassen. Soll in drei Monaten wiederkommen.

Im August 1929 erhält sie ein Korsett. Die Nachuntersuchungen werden bis 1932 fortgesetzt. Letzter Befund am 24. 5. 32: Sehr blasses Aussehen. Systolisches Geräusch. Lungen o. B.

Schmerzen jetzt besonders im Kreuzbein, manchmal auch in der Halswirbelsäule. Kreuzschmerzen treten beim Gehen bereits nach wenigen Minuten auf. Halsschmerzen und Steifigkeit an manchen Tagen. Geringer Klopfschmerz in der Lendenwirbelsäule und Brustwirbelsäule. Stauchungsschmerz nur gering. Die Kranke wird in ein Sanatorium übergeführt. Blutsenkungsgeschwindigkeit nicht beschleunigt.

Besprechung: Auch bei diesem Kranken konnte durch Liegekur und späteres Tragen eines Korsetts eine Besserung erzielt werden. Eine völlige Ausheilung der Wirbelprozesse war aber nicht zu erreichen.

Fall 4: Alte chronische Osteom. der Lendenwirbelsäule.

Jahrgang 1928. Alter 25 Jahre.

Vorgeschichte: Einweisung wegen Tbc. der Lendenwirbelsäule zur Verpassung eines Korsetts.

Vor 3 Jahren plötzliche Wirbelsäulenentzündung mit Schmerzen im Lendenteil, jedoch nach Angabe kein Fieber.

Behandlung: Gipsbett, Höhensonne, Entlassung später ohne Korsett. Vor einem halben Jahr die Arbeit wieder aufgenommen. Schmerzen bei längerem Gehen und Stehen.

Befund: Mittelgroßer blaßaussehender Mann, mäßig guter Ernährungszustand. Schleimhäute schlecht durchblutet. Lunge: vereinzelte nicht klingende Rasselgeräusche, keine Schallverkürzung. Herz: o. B. Rachitischer Rosenkranz. Betroffen Wirbelsäule. Gibbus im untersten Teil der Lendenwirbelsäule mäßig stark, nicht klopfempfindlich. Die Wirbelsäule weicht oberhalb des Gibbus ein wenig nach links ab. Kein sicherer Ausfall der Überstreckbarkeit. Reflexe beiderseits lebhaft.

Röntgenbild; 4. und 5. Lendenwirbel sind fest miteinander verbunden, starke Brücken und Spangen ziehen von einem zum anderen Wirbelkörper. Es handelt sich nicht um Tuberkulose, sondern um eine osteomyelitische Erkrankung. Psoasschatten etwas ausgebuchtet.

Behandlung: Erhält ein Korsett, in diesem schmerzfrei. Wird am 4. 11. 28 entlassen.

7. 11. 28 Im Krankenhaus Dingolfing wurde links eine Hüftgelenksentzündung festgestellt. Im Juli 28 wurde ein Beckengips angelegt, der Ende Oktober wieder entfernt wurde.

23. 1. 29: Kontrolle. In der Wirbelsäule kein Schmerz mehr, dagegen in den beiden Hüftgelenken, die nach einer Viertelstunde Gehen sehr stark werden. In der Wirbelsäule kein Druck- und Stauchungsschmerz. Gute Beweglichkeit. Langsames Entwöhnen des Korsetts. Auch ohne

Korsett Schmerzfreiheit. Am 30. 1. 29 wird Patient arbeitsfähig entlassen.

Besprechung: Wegen der Länge des Bestehens der Osteomyelitis wurde sofort ein Korsett gegeben und nicht erst eine Liegekur durchgeführt. Trotz der Komplikation durch das Auftreten einer Hüftgelenkentzündung wurde auch in diesem Falle volle Arbeitsfähigkeit erreicht.

Fall 5: Spondylitis osteom. gonorrhoica.

Jahrgang 1931.

Vorgeschichte: Oktober 1931 Gonorrhöe-Infektion. Nach 3 Tagen Beginn der Behandlung. Dezember 1931 Schwellung und Schmerzen am Damm. Urin trüb. Behandlung: Tee, Sitzbäder. Weihnachten 1931 Schüttelfrost; deshalb heiße Ölumschläge. 2. 1. 32 Sepsis.

Am 27. 1. 32 erstmals Stechen im Rücken verspürt. Langsame Verschlechterung, konnte nicht mehr sitzen vor Schmerzen.

Behandlung auf Myogelosen, Gelotripsie und Iontophorese. Nach kurzer Besserung wieder Verschlechterung.

Bei einer Massagebehandlung wird durch einen Arzt außerhalb der Klinik beobachtet, daß der 3. Wirbel mehr hervorspringt als die übrigen; deshalb Überführung in das Krankenhaus Schwabing. Am 21. 3. 32 Besprechung mit Prof. Dr. M. Lange: Am folgenden Tage Aufnahme in die Orthopädische Klinik.

Befund: Patient stark abgemagert, Herz o. B., Lunge: Ausgedehnte Bronchitis (Asthmatiker), Leber vergrößert.

Betroffen Wirbelsäule. Untere Brustwirbelsäule äußerst druck- und klopfempfindlich. Ebenso bestehen bei Bewegung an dieser Stelle Schmerzen. Leichte Kyphose: Grenze zwischen Brust- und Lendenwirbelsäule. Blutsenkung: 20 Minuten.

Behandlung: Gips-Liegeschale. Ab April liegt der Kranke dauernd in der Schale.

Nachdem er 4 Wochen zu Hause gelegen war, wird er wieder aufgenommen. Blutsenkung: 50 Minuten. Röntgenbefund: Deutliche Spangenbildung zwischen dem 12. Brust- und 1. Lendenwirbel. An dieser Stelle noch ausgesprochener Klopfschmerz. Korsettabguß.

Im Juni 1932 geht er langsam herum und versucht Stiegen zu steigen. Ende Juni wird er entlassen und arbeitet beschwerdefrei im Büro. Der Kranke wird weiter bis 1934 beobachtet. Er läßt Ende 1934 das Korsett weg und kann auch Sport treiben. Schmerzen hat er keine mehr.

Besprechung: Gerade dieser Fall ist durch seine besondere Art, seine Schwere der Erkrankung und seiner Seltenheit besonders interessant. Durch konservative Behandlung konnte auch hier, wenn auch

Röntgenbild zu Fall 5.

Röntgenbefund vom 9. 5. 32: Der 12. Brust- und 1. Lendenwirbel sind verwachsen, der Zwischenwirbelraum zwischen den beiden Wirbeln ist schmäler als die übrigen. Deutlich sind wieder die starken Knochenbrücken, die beide Wirbel verbinden. — Auf der seitlichen Aufnahme ist der untere Rand des 12. Brust- und der obere Rand des 1. Lendenwirbels unscharf.

erst nach einigen Jahren Besserung, ja schließlich Heilung erzielt werden. Wenn der Kranke jetzt sogar sich wieder sportlich betätigen kann, so kann man hier von einem ausgezeichneten Behandlungsergebnis sprechen.

Fall 6: Osteomyelitis des 3. Lendenwirbels.

Eintritt in die Klinik am 22. 11. 33.

Vorgeschichte: Angeblich keine Kinderkrankheiten. Eine Schwester habe Rückgratverkrümmung, sonst Familienvorgeschichte o. B. Seit 4 Wochen habe der 29jährige Kranke Schmerzen im Kreuz, die besonders beim Beugen und Strecken sehr stark aufträten. Nach dem Bad seien die Schmerzen besonders stark und strahlten in den Leib aus. Keine venerische Infektion.

Befund: Kräftiger junger Mann, feuchte Haut, Augen o. B., Zähne o. B., Gaumenbögen gerötet, Schilddrüse vergrößert.

Herz und Lunge: o. B.

Betroffen: Wirbelsäule. Bücken sehr schmerzhaft. Stützt sich auf. Rechter Erector trunci ist särker gespannt als der linke. Kein Klopf- und Stauchungsschmerz der Wirbelsäule. Geringer Gibbus in der Lendenwirbelsäule. Erector trunci wenig druckempfindlich. Keine seitliche Abweichung der Wirbelsäule. Untere Extremitäten frei beweglich, das rechte Bein ist im Liegen etwas angezogen. Sensibilität: Segmentäre Hyperästhesie handbreit über der rechten Seite.

Aufnahme am 27. 11. 33 in die Klinik.

Behandlung: Liegeschale, Solganalkur. Bleibt in den folgenden Monaten in der Schale und liegt dort beschwerdefrei.

Nachtrag zur Vorgeschichte: Im Mai 1933 sei er mit Lehmabladen beschäftigt gewesen. Dabei sei eine Lore zu früh umgekippt und ihm zwischen die Rippen gestoßen. Bis Juli habe er die Schmerzen in der rechten Weiche gehabt. Da er geglaubt, es sei Rheumatismus, habe er nicht viel darauf gegeben. Am 1. 3. 34 bekommt er ein Korsett, nachdem das Röntgenbild weitere Ausheilung zeigt. Da er im Korsett mühelos gehen kann, wird er am 28. 3. 34 entlassen. Im April stellt er sich wieder vor. Er blieb weiter beschwerdefrei. Der rechte Patellarreflex ist etwas mehr gesteigert als links. Am Dezember 1934 wird die Liegeschale nicht mehr benutzt. Im Juni 1935 stellt er sich wieder vor und darf nunmehr das Korsett weglassen.

Für die Osteomyelitis spricht die reaktive, frühzeitige Knochenneubildung. Ferner das Vorhandensein von segmentären, hyperästhetischen Störungen im Rücken, obgleich der Herd im Wirbel am vorderen Rand und nicht hinten in der Nähe der Austrittsstelle der Nervenwurzeln seinen Sitz hat.

Besprechung: Dieser Fall ist gerade durch seine Sensibilitätsstörung von besonderem Interesse. Sie sichert zusammen mit dem

Röntgenbild zu Fall 6: a) Frontale Aufnahme.

Röntgenbefund vom 19. 2. 34: Auf der rechten Seite des 3. Lendenwirbelkörpers findet sich ein knöchernes Horn, das spangenartig zum 2. Lendenwirbelkörper zieht.

Röntgenbild zu Fall 6: b) Seitliche Aufnahme.

Röntgenbefund vom 19. 2. 34: Auf der seitlichen Aufnahme zeigt sich im 3. Lendenwirbelkörper eine kirschkerngroße Aufhellung. Die kleinen Wirbelgelenke lassen auch Veränderungen erkennen.

Röntgenbild auch die Diagnose: Osteomyelitis. Auch hier war durch konservative Behandlung Heilung zu erzielen.

Fall 7: Osteomyelitis des 5. Lendenwirbels und des Kreuzbeins.

Vorgeschichte: Die 16jährige Kranke sei immer gesund gewesen. Am 10. 5. 33 habe sie Schmerzen in der rechten Hüfte und Kreuzbeingegend bekommen, nach 14 Tagen seien auch Schmerzen links aufgetreten. Die Kranke kann sich nicht mehr bücken, sie müsse ständig schief gehen. Der Schlaf sei auch gestört.

Betroffen sei die Wirbelsäule. Links findet sich eine großbogige Skoliose, außerdem weist sie eine mäßig starke Trichterbrust auf. Klopfschmerz im Bereich der unteren Brust- und der Lendenwirbelsäule. Angeblich kein Stauchungsschmerz, beim Beugen der Wirbelsäule tritt die Skoliose besonders stark hervor. Beim Beugen nach der Seite wird die Wirbelsäule im Bereich der angegebenen Klopfempfindlichkeit steifgehalten. Beugen nach hinten bis 170 Grad schmerzfrei. Die Sensibilität ist deutlich herabgesetzt (segmentartig bestehende Gefühlsstörung in Höhe der Darmbeinschaufel). Über dem Kreuzbein selbst rechts deutliche Schwellung, im Erector-trunci-Gebiet vermehrte Wärmebildung. Am Übergang des Kreuzbeins zur Lendenwirbelsäule findet sich eine handtellergroße polsterweiche Schwellung. In diesem Gebiet besteht örtliche Temperaturerhöhung und wird stärkere Klopfempfindlichkeit angegeben. Beiderseits ausgehend von dieser Schwellung bestehen segmentartige Sensibilitätsstörungen. Am 5. 7. 33 wird sie stationär aufgenommen.

Wegen der Kreuzschmerzen bekommt sie Gelonida antineuralg. Blutsenkungsgeschwindigkeit 153 Min. Pirguèt negativ, Leucoc. 7500. Wirbelsäule ist gerade. Die teigige Schwellung geht in den nächsten Tagen etwas zurück. Klopfschmerz wird im Bereich der unteren Lendenwirbel angegeben, besonders aber in der Umgebung des Kreuzbeins.

Am 14. 7. 33 wird eine Gipsschale angefertigt. Im Liegen hat sie keine Schmerzen.

13. 8. 33. Röntgenbild: Gute Sklerosierung der Umgebung des Krankheitsherdes. Sensibilitätsstörungen sind zurückgegangen; weiterhin Liegekur. Ende August wird ein Beckengürtel angelegt.

Am 25. Oktober versucht sie aufzustehen. Im November wird ein Korsett nach Maß angefertigt. Bleibt weiterhin in Beobachtung.

3. 3. 34: Trägt Korsett weiter. Ist beschwerdefrei. Fühlt sich wohl.

Besprechung: Bei Fall 7 wird die Diagnose durch das Auftreten des „Fernödems" gestellt. Von Interesse ist ferner die Sensibilitätsstörung. Auch diese Kranke konnte nach langer konservativer Behandlung geheilt entlassen werden.

Wird eine Wirbelsäulenerkrankung bei Jugendlichen festgestellt, so wird sie fast ausschließlich für eine spezifische, und zwar tuberkulöse Erkrankung gehalten und auch als solche behandelt. Dies hat seinen Grund vor allem darin, daß eben die Tuberkulose die häufigste Wirbelerkrankung des jugendlichen Menschen ist, weiter aber auch darin, daß die Osteomyelitis der Wirbelsäule, und da besonders die subakute und chronische Form, in ihrer unspezifischen Art erst spät und sehr schwer nachzuweisen ist. Wenn auch die akute Form der Osteomyelitis der Wirbelsäule häufig so große Schwierigkeiten in der Diagnosestellung macht, so hat dies vor allem seinen Grund in den äußerst verschiedenen Erscheinungen, unter denen sie aufzutreten pflegt, besonders weil die örtlichen Beschwerden oft vollkommen in den Hintergrund treten.

Je nach dem Sitz des Herdes, ob in der Hals-, Brust- oder Lendenwirbelsäule, treten auch die verschiedensten Symptome auf; maßgebend für das wechselreiche Bild ist dann weiter, was für ein Teil der einzelnen Wirbel ergriffen ist.

Sitzt der Herd der Erkrankung im Wirbelkörper, so wird er im Falle des Durchbruches eines Abszesses in andere Organe einbrechen und so andere Erkrankungen vortäuschen, als Herde in den Wirbelbögen oder in den Dornfortsätzen, die meistens nach der Oberfläche sich leichter durcharbeiten und so früher durch entzündliche Veränderung der entsprechenden Hautpartie in Erscheinung treten.

Häufig wird die Osteomyelitis der Wirbelsäule erst nach Wochen und Monaten auf Grund des Röntgenbildes richtig erkannt, nachdem der Kranke unter den verschiedensten Diagnosen behandelt wurde.

Die akute Wirbelosteomyelitis beginnt meistens aus voller Gesundheit heraus unter den Zeichen einer schweren Allgemeinerkrankung; hohes Fieber, Gelenkschmerzen, schlechtes Allgemeinbefinden lassen die Ursache der Erkrankung anfangs meistens nicht erkennen. Das hohe remittierende Fieber, der kleine fliegende Puls, Vermehrung der Leucocyten bis zu 40000 weisen dann auf einen entzündlichen Prozeß im Körper hin. Oft verursacht schon die bloße Berührung der Haut des ganzen Körpers starke Schmerzen, Kollapse wechseln mit hoch fieberhaften Stadien. Dabei werden die meist schon vorhandenen starken Schmerzen entlang der Wirbelsäule unter den Allgemein-

erscheinungen nicht genügend beachtet. Heftige, lange andauernde lancierende Schmerzen in den Extremitäten lenken den Untersucher auch von dem wirklichen Sitz der Erkrankung ab. Unter dem Bilde einer Pyämie und schweren Allgemeininfektion kommt der Kranke in wenigen Tagen ad exitum. Die Autopsie erst deckt die wirkliche Erkrankung auf. In vielen Fällen wurde gerade wegen des hohen Fiebers, der starken Kreuzschmerzen und Muskelschmerzen, der Benommenheit durch cerebrale Reizerscheinungen anfangs die Diagnose auf Typhus, Meningitis oder auch Landrysche Paralyse und andere mehr gestellt.

Aber bereits in dieser Zeit sind Anzeichen vorhanden, die den untersuchenden Arzt an die Lokalisation der Erkrankung denken lassen. In den ersten Tagen bereits läßt sich meistens eine Hypersensibilität gewisser Hautbezirke nachweisen, die entsprechenden Segmenten angehören; trotz oft vorhandener Benommenheit fällt diese Überempfindlichkeit auf. Unter den übrigen Beschwerden klagen die Patienten doch oft stark über Rückenschmerzen. Die langen Rückenmuskeln zeigen Kontrakturen durch die entzündliche Reizung; steif liegen die Kranken im Bett. Im Gegensatz zur Spondylitis tuberculosa, die auch nicht so stürmisch mit hohem Fieber beginnt, fehlt bei der Osteomyelitis der Stauchungsschmerz fast vollkommen, dagegen besteht starke Klopfempfindlichkeit der Dornfortsätze. Bei genauer Beobachtung des ganzen Rückens ist dann meistens auch schon an einer Stelle teigige fluktuierende Schwellung nachzuweisen. Eine auffallende, deutliche Venenzeichnung der Hautäste findet sich zeitweise über diesem Gebiet. Für die genaue Erkennung der Wirbelosteomyelitis und vor allem für eine folgende richtige Behandlung ist die Segmentdiagnose durch Sensibilitätsprüfung und die Feststellung des „Fernödem“ (Ernst Sehrt, Freiburg) von größter Wichtigkeit. Die Klopfempfindlichkeit der Dornfortsätze ist oft für die genaue Lokalisation des Herdes nicht zu gebrauchen, da im Gegensatz zur Tuberkulose, bei der meist nur der erkrankte Wirbel schmerzhaft ist, meist große Wirbelabschnitte stark klopfempfindlich sind, ja es sind Fälle bekannt, bei denen überhaupt nur die Nachbarwirbel empfindlich waren, der eigentlich erkrankte Wirbel aber keine Anzeichen eines Defektes zeigte.

Das Fernödem kann vielleicht nur ganz schwach angedeutet sein; oft wird es erst sichtbar durch Auffallen von Licht aus verschiedener Richtung.

Die Sensibilitätsstörungen können auftreten in Form einer Hyp- und Hyperästhesie, die dann segmentären Gebieten der bestimmten Wirbelabschnitte entspricht. Reflexstörungen an den Beinen fehlen meistens, die Patellarreflexe können gesteigert sein. Als Beispiel

möchte ich an Hand einer Skizze den Befund der Sensibilitätsstörung des unter Nr. 6 angeführten Klinikfalles hier bringen:

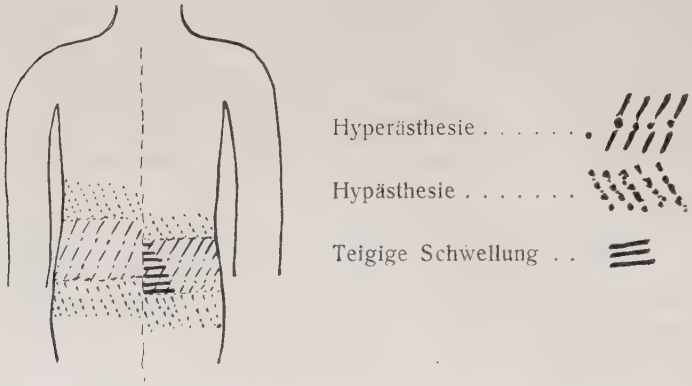

Das Röntgenbild ist für die frühzeitige Erkennung der akuten Wirbelosteomyelitis unbrauchbar. Es zeigt in den meisten Fällen in den ersten Wochen der Erkrankung überhaupt noch keine Knochenveränderungen. Die Struktur der Wirbel hat sich noch nicht verändert, der sie durchsetzende Eiter aber reagiert morphologisch und physikalisch noch nicht auf Strahlendurchlässigkeit.

Ausgenommen die Fälle, die nach wenigen Tagen unter den schwersten Allgemeinerscheinungen einer schweren Sepsis zu Tode kommen und bei denen die Wirbelosteom. erst am Sektionstisch gestellt werden kann, treten bei den übrigen akuten Fällen immer stärkere Lokalsymptome auf. Es kommt zur Einschmelzung der Knochenherde und die Abszesse suchen sich entsprechend ihrer Lage einen Durchbruch in das Nachbargewebe. Zwei Hauptwege sind hier möglich:

1. der Durchbruch nach innen, d. h. nach dem Wirbelkanal,
2. nach der Umgebung der Wirbelsäule.

Im ersten Falle handelt es sich immer um eine primäre Markinfektion des Wirbelkörpers, in die Umgebung kann der Abszeß von einer Mark- und von einer Periostinfektion durchbrechen; im Wirbelkanal kann es zu einem epiduralen und schließlich auch intraduralen Fortschreiten der Infektion kommen. Bricht der Eiter in das paravertebrale Gewebe durch, so kann er entlang den Muskelscheiden oder der Ligamenta longitud. anteriora als Senkungsabszeß nach unten wandern.

Um all die feineren Untersuchungsmethoden durchführen zu können, muß gefordert werden, den Kranken möglichst schnell einem Kranken-

haus zuzuführen. Immer wieder wird darauf hingewiesen, wenn möglich gleich am Krankenbett wiederholt Blutkulturen anzulegen; dabei muß man sich vor Verunreinigung der Kulturen durch Staphylokokken, den hauptsächlichsten Erregern der Osteomyelitis, hüten. Zur Frühdiagnose ist dann nicht zuletzt die genaue Prüfung des ganzen Nervensystems heranzuziehen. Hier finden sich oft schon die ersten Zeichen, die dem Arzt einen Fingerzeig für den Sitz der Erkrankung geben.

Ist die Erkennung der akuten Wirbelosteomyelitis schwer, weil sie meistens unter einem ganz andern Krankheitsbild beginnt, so wird die subakute und vor allem die chronische Form der Wirbelosteom. fast immer für eine Wirbeltuberkulose angesehen und auch als solche meist lange Zeit behandelt.

Die subakuten und chronischen Formen sind häufig die Folge einer vorausgegangenen akuten Erkrankung. Osteomyelitiden, die von vornherein chronisch beginnen, sind selten. Freilich kann die primäre Erkrankung lange Zeit vorausliegen und als solche damals nicht erkannt worden sein.

Französische Autoren haben, wie Lannelongue, Labyerie und Mathien, haben subakute Fälle beschrieben, die 2, 4, 10 und 14 Monate nach der primären Erkrankung von Wirbeln unter immer noch ziemlich heftigen Symptomen einsetzten. Als Frühsymptom fanden sich bei allen subakuten Fällen Muskelspannung der langen Rückenmuskeln und ausstrahlende Schmerzen. Bei allen chronischen Fällen liegen die Primärerkrankungen meist Jahre zurück, wenn sie überhaupt noch nachweisbar waren. Der Beginn ist meist ein schleichender. Geringe Temperaturen, unbestimmte Kreuzschmerzen lassen oft lange Zeit an rheumatische Beschwerden denken. Das Allgemeinbefinden ist häufig gut. Oft werden die Kranken plötzlich durch durchbrechende Abszesse, die dann anfangs meistens für kalte Abszesse gehalten werden, darauf aufmerksam.

Die chronische Osteomyelitis der Wirbelsäule wird in rund 60% aller Wirbeleiterungen im Körper gefunden, während bei den akuten Formen häufiger die Querfortsätze und Dornfortsätze und Wirbelbögen ergriffen sind. Die Ursache dafür dürfte nach meiner Ansicht darin zu suchen sein, daß eben für die Dorn- und Querfortsätze wie auch für die Bögen gemäß ihrer oberflächlichen Lage die Durchbruchsmöglichkeit der Abszesse nach außen weit günstiger ist und dadurch auch eine raschere und sicherere Ausheilung der Prozesse zustande kommt. Es kommt also gar nicht zu einem Übergang in die chronische Form.

Für die chronische Form ist, wie schon oben gesagt, die Differentialdiagnose zur Spondylitis tuberculosa am wichtigsten. Beide Erkrankungen haben zweifellos vieles gemeinsam. Der schleichende Verlauf,

das Auftreten von Senkungsabszessen, die Gibbusbildung, die manchmal auch bei der chronischen Wirbelosteom. zu beobachten ist, die Stauchungs- und Klopfempfindlichkeit, all dies sind Zeichen, die bei der Häufigkeit der Wirbeltuberkulose zuerst an eine Spondylitis tuberculosa denken lassen. Und doch findet sich bei genauer Prüfung eine Menge von Unterschieden, die schließlich doch zur richtigen Diagnose führen. Tritt die Spondylitis häufig nur im frühen Kindesalter auf, so ist gerade die chronische Osteom. die Erkrankung des späteren Kindesalters und mittleren Alters. Bei Durchsicht der Fälle der Klinik und der Literatur findet man für die chronische Osteom. fast immer die Zeit zwischen frühestens 15 und 30, ja 40 Jahren. Bei der Wirbelosteom. sind meistens nur 1 oder 2 Wirbel ergriffen im Gegensatz zur Tuberkulose; dies ist auch teilweise der Grund, wenn es nur selten zur ausgesprochenen Gibbusbildung kommt, die ja bei der Spondylitis schon frühzeitig auftritt und häufig das erste Zeichen der Erkrankung ist. Entsteht der Gibbus bei der Tuberkulose durch Zusammensinken mehrerer Wirbelkörper, so zeigt er sich bei der Osteom. durch Spasmen der Rückenmuskulatur, die durch den Reiz der Entzündung hervorgerufen werden; sobald die Entzündungserscheinungen verschwinden, gleicht sich auch die Deformierung der Wirbelsäule wieder aus. Zum Zusammenbruch des ergriffenen Wirbelkörpers kommt es durch das schon frühzeitige Einsetzen der Knochenneubildung so gut wie nie.

Deshalb ist auch die Leistungsfähigkeit der Wirbelsäule bei chronicher Osteom. eine viel bessere als bei Wirbeltuberkulose. Findet man deshalb bei Wirbeltuberkulose eine auffallend gute Festigkeit der Wirbelsäule, geringen Stauchungsschmerz bei verhältnismäßig gutem Allgemeinbefinden des Kranken, so soll man immer auch an die Möglichkeit einer Wirbelosteomyelitis denken. Die Aufnahme einer genauen Vorgeschichte über Beginn des Leidens führt oft auch zur Richtigstellung der Diagnose. Brechen solche Senkungsabszesse einer vermeintlichen Wirbeltuberkulose in Blase, Mastdarm oder sonst irgend welche Organe ein, so kann es sich nach Oehlecker nie um eine spez. Erkrankung handeln, das machen die Tbc.-Abszesse nie. Stoßen sich bei Wirbeleiterungen durch entstandene Fisteln größere Sequester ab, so müssen auch über die tbc.-Form der Erkrankung Zweifel entstehen.

Da nun die richtige Behandlung für die Wirbelosteomyelitis von so großer Bedeutung ist und sich von der der Spondylitis wesentlich unterscheidet, soll durch Meerschweinchenimpfungen die Tuberkulose ausgeschlossen werden.

Wie schon oben erwähnt, ist gerade für die chronische Osteom. der Wirbelsäule das Röntgenbild von maßgebender Bedeutung.

Für die akuten Fälle hat das Röntgenbild ja meist fast keinen Wert. Die Knochenstruktur ist nur in ganz seltenen Fällen nach einigen Tagen schon so aufgelöst, daß der Herd nachgewiesen werden könnte. In der Literatur findet man einen Fall, bei dem am 6. Tag nach Beginn der Erkrankung Osteoporose eines Wirbelkörpers festgestellt werden konnte. Bei solchen Frühaufnahmen ist aber immer auf Weichteilschatten entlang der Wirbelsäule zu achten. Darauf weisen Eiselsberg und Gold auch hin. In einigen Fällen, die mit unklarer Diagnose, wie Typhusverdacht, eingewiesen wurden, zeigten sich auf dem Röntgenbild entlang der Wirbelsäule häufig beiderseits im Bereich größerer Wirbelabschnitte Schattenstreifen. Äußerlich war in diesen Fällen noch kaum die Schwellung der Hautpartien nachzuweisen. Dieser Befund brachte sie dann auf die richtige Diagnose. Für die Differentialdiagnose ist wichtig, daß solche Schattenstreifen noch bei verschiedenen anderen Erkrankungen auftreten können: Ist eine größere Verletzung mit Wirbelbruch vorausgegangen, so handelt es sich bei der Schattenbildung meist um große Blutergüsse in das paravertebrale Gewebe. Auch Tumoren, wie Lipome und Sarkome, können ähnliche Bilder machen. Ein derartiger Befund ist deshalb mit Vorsicht zu beurteilen. Es ist nur bei entsprechendem Allgemeinbild der Erkrankung zur Diagnose einer akuten Wirbelosteom. heranzuziehen. Zur genauen Lagebestimmung des Herdes ist die Schattenbildung meist nicht zu gebrauchen, da die Schatten oft entlang großer Wirbelabschnitte sich ausbreiten können. Durch die spätere Sicherstellung der genauen Herde konnten Eiselsberg und Gold in ihren Fällen zeigen, daß sich Ödeme nach abwärts senken, aber auch nach aufwärts steigen konnten.

Bei Fall 1, der am 6. Krankheitstag diagnostiziert wurde, fanden sich deutliche Schattenstreifen entlang der Wirbelsäule auf beiden Seiten und zwar rechts vom 9. bis 12. und links vom 5. bis zum 12. Brustwirbel. Am 8. Tage wird eine 2. Aufnahme angefertigt; der linke Befund war derselbe, rechts begann der Schattenstreifen bereits am 7. Brustwirbel. Daraufhin wurde ein Abszeß eröffnet, der vom Proz. transversus des 10. Brustwirbels ausging; ungefähr 2 Eßlöffel Eiter konnten entlassen werden. Streptokokken und Staphylokokken wurden nachgewiesen.

Im Fall 2 handelt es sich um ein 13jähriges Mädchen, das am 2. Tag, nachdem es über Kreuzschmerzen klagte, in die Klinik gebracht wurde. Der unterste Teil der Lendenwirbelsäule war schmerzhaft, sonst keine Beweglichkeitseinschränkung. Es fällt bei der Untersuchung über der Lendenwirbelsäule eine handtellergroße, fast kreisrunde, sehr erhebliche Vorwölbung der Haut auf, die aber nicht gerötet ist; Druckschmerz nur im Zentrum der Vorwölbung; kein Ödem! Tiefendruck über dem Dornfortsatz des 3. und 4. Lendenwirbels ist

sehr empfindlich. Auf dem anterior-posterioren Röntgenbild fällt sofort ein mehr als daumenbreiter, scharf abgesetzter Begleitschatten beiderseits der Wirbelsäule auf, der auch durch Darmschatten nicht unterbrochen wird. Ein weit ausgedehnter Abszeß wird angenommen. Dabei fällt das gute Allgemeinbefinden bei dem Röntgenbefund auf. Bei der folgenden Punktion wird nichts gefunden, links wird ein Abszeß gespalten; nach entsprechender Nachbehandlung Heilung.

Dieser Begleitschatten stellt nach Eiselsberg und Gold nie einen Abszeß dar. Es handelt sich nach ihrer Ansicht immer um ein entzündliches Ödem, das seine Ursache in dem lockeren Gewebe und in dem Reichtum an Blutgefäßen und Lymphbahnen um die Wirbelsäule hat. Zu vergleichen sind diese Ödeme mit den Anschwellungen bei Extremitätenosteomyelitis, die auch durch die langen Stauungen, Thrombosen, Phlegmasia alba usw. zustande kommen. Im paravertebralen Gewebe mit seiner lockeren Struktur, das auch durch allzu straff gespannte Hautdecke nicht besonders eingeengt ist, sieht man noch deutlicher die Fernwirkung des entzündlichen Herdes.

Durch Serienaufnahmen von Röntgenbildern ist in solchen Fällen der Verlauf des Ödems oft besonders gut zu verfolgen; je nachdem die Resorption des Ödems oft verzögert ist oder rasch vor sich geht, kann man den Allgemeinzustand und vor allem das Befinden der Kreislauforgane beurteilen.

Wie bereits erwähnt, ist für die chronische und oft schon für die subakute Form der Wirbelosteomyelitis das Röntgenbild von größter Bedeutung, ja sehr häufig das einzige Mittel, die Art der Erkrankung der Wirbelsäule überhaupt festzustellen. Keine Wirbelerkrankung macht eine so erhebliche Knochenneubildung als gerade die Osteomyelitis. Da findet man oft gewaltige Knochenmassen am erkrankten Wirbelkörper, starke Knochenspangen überbrücken mehrere Wirbel, die Wirbelbögen können frei verdickt sein, und die Querfortsätze weisen oft erhebliche Knochenwucherungen auf. Mehrere Wirbel sind durch Knochenneubildungen und Knochenleisten miteinander verbacken, die Zwischenwirbelscheiben sind verschwunden oder sklerosiert. Weit in die Taschen und Nischen der Senkungsabszesse kann die Knochenneubildung fortschreiten. Solche Knochenfortsätze können akzessorische Rippen und Mißbildungen vortäuschen. Wie Serienaufnahmen zeigten, kommt es bereits sehr früh nach Einsetzen der Erkrankung und Einschmelzung der Wirbelsubstanz zu knöcherner Regeneration, was ja auch der Grad für die meist verhältnismäßig noch gute Funktion einer durch chronische Osteomyelitis erkrankten Wirbelsäule ist.

Findet sich deshalb bei vermeintlicher tbc.-Spondylitis auf dem Röntgenbild eine starke Knochenneubildung und Wucherung mit

starken Brücken und knöchernen Auswüchsen, so handelt es sich meist nicht um eine tuberkulöse Art, da die Tbc. nicht die Fähigkeit zur raschen Verknöcherung hat. Die Regeneration geht nur langsam und spät vor sich und erreicht nie einen so erheblichen Grad wie bei der Osteomyelitis. Zu verwechseln ist ein solches Röntgenbild nur noch mit der deformierenden Knochenentzündung, der Arthritis deformans der Wirbelsäule. Aber auch diese Erkrankung erreicht meist nicht diese Massigkeit der Knochenneubildung; die Randzacken sind feiner und spitzer ausgezogen, die Spangen dünner und seltener an Zahl. Dabei kann die Knochenwucherung nicht nur nach außen in die Umgebung, sondern auch in den Wirbelkanal fortschreiten, was bei andern Wirbelerkrankungen nie beobachtet wurde. Drucksteigerung des Liquors — Druckerscheinungen vonseiten des Rückenmarks können bis zur Querschnittslähmung führen — ist dann die Folge.

Einen interessanten Fall möchte ich hier anführen, den Wilhelm Müller, Rostock, operiert und E. Schwarz beschrieben hat: Ein 24jähriger Patient wird mit der Diagnose „Tumor des Rückenmarks" in die Klinik eingewiesen. Durch die Neurologen wird die Diagnose bestätigt. Die Operation ergibt einen verdickten Bogen des 6. Brustwirbels; im Mittelpunkt einer epiduralen Schwiele findet sich ein kleiner Eiterherd. Der verdickte Bogen und die Schwiele komprimierten das Rückenmark und verursachten so das Bild des Tumors. Der Kranke war vor 3 Jahren an einer Röhrenknochenosteomyelitis erkrankt und operiert worden.

Nach dieser Schilderung der allgemeinen Erscheinungen, unter denen eine Wirbelosteomyelitis aufzutreten pflegt, möchte ich noch die Symptome der einzelnen Abschnitte der Wirbelsäule anführen, die ja gerade das Bild dieser Erkrankung so abwechslungsreich gestalten:

Wie bereits oben erwähnt, ist die Erkrankung der Halswirbelsäule zwar die seltenste, aber auch die gefährlichste. Bei einem Durchbruch in den Wirbelkanal bieten sich 2 Möglichkeiten: Die Nähe des Gehirns bietet die größte Gefahr für Meningitis, Encephalitis, auch Fälle, bei denen es zu Hirnabszessen kam, sind bekannt. All diese Fälle führen fast immer zum Tode; da diese Erkrankungen die wahre Ursache verdecken, wird sie auch nicht erkannt. Bleibt die Infektion aber im Wirbelkanal, so kommt es zu den bekannten schweren Erscheinungen von seiten des ganzen Rückenmarks, da doch alle Bahnen durch den erkrankten Bezirk laufen. Hirnnerven werden ergriffen, Lähmungen der Arme und Beine, Myelitis, Pachymeningitis des Halsmarkes und Leptomeningitis purulenta spinalis, Schädigungen der Blasen- und Mastdarmfunktion, schwerste Überempfindlichkeit oft der ganzen Hautbezirke sind dann die Folge. Ein Abszeß im Epidural-

raum kann durch Kompression zur Paraplegie führen. Bei Beginn der Halswirbelerkrankung klagen die Kranken über starke Nackenschmerzen, sie stützen den Kopf in beide Hände. Sitzen mit starrem Hals da und vermeiden jede Bewegung. Bricht ein Abszess in die Umgebung durch, so kommt es zu retropharyngealen Abszessen; Mundbodenphlegmonen, Durchbruch in den Oesophagus können die Folge sein. Durch Kompression des Eitersackes treten Lähmungserscheinungen einzelner Nervenäste auf, so kam es in einem Fall plötzlich zu Ausfall der Streckmuskulatur des rechten Armes und rechten Beines, der schließlich zur Atrophie dieser Muskelgruppen führte. Besonders gefährdet ist auch der Nervus phrenicus im 4. und 5. Cervicalsegment. Senken sich solche Abszesse, so brechen sie ins Mediastinum ein und führen so zu Lungenabszessen und Infarkten. Wandern sie entlang dem Sternocleidomastoideus, so kommen sie plötzlich unter der Clavicula zum Vorschein. Die Infiltration des retropharyngealen Rachenrings kann Atembeschwerden machen, die bis zur Erstickungsgefahr führen können. Auch die Sympathicusganglien, der Plexus coeliacus sind gefährdet.

Wenn gerade bei Osteomyelitis der Brustwirbelsäule oft die Diagnose auf Lues cerebri oder Tabes gestellt wird, so sind häufig auftretende segmentale Störungen, die dann vom Arzt als Gürtelgefühl angesehen werden, die Ursache; tritt dann noch etwa Lähmung an den Beinen, Störungen der Blasen- und Mastdarmfunktionen ein, so glaubt man sich in seiner Diagnose sicher, bis dann der wiederholte negative Ausfall der Wa.-R. oder das Auftreten eines Abszesses Zweifel aufkommen lassen. Eine große Gefahr bildet die Erkrankung durch Eitereinbruch ins Mediastinum. Große Pleuraempyeme, multiple Lungenabszesse können die Folge sein, Durchbruch in den Oesophagus und in die Bronchien führen zu Erbrechen und Auswurf großer Eitermassen. Im Eiter können dann auch Knochenstückchen gefunden werden, die der befallene Brustwirbel als Sequester abgestoßen hat.

Die Osteomyelitis der Lendenwirbelsäule führt besonders wegen ihrer mannigfaltigen Möglichkeiten zu den verschiedensten Vermutungsdiagnosen. Wenn es selten zum Abgang eines Abszesses entlang dem Psoas einseitig oder doppelseitig kommt, so kommt er an der inneren Leistenbeuge zum Vorschein. Die Vorwölbung, Schmerzhaftigkeit der Leistendrüsen läßt deshalb zuerst an Drüsenabszesse denken. Solche Kranke liegen oft mit im Hüftgelenk angezogenen Beinen im Bett, Kerning ist positiv. Viele Wochen werden sie oft auf Ischias behandelt, zumal starke neuralgische Schmerzen in einem Bein meist vorhanden sind. Eine besondere Gefahr bilden retroperitoneale Abszesse für die Bauchhöhle, eine tödliche Peritonitis war schon manch-

mal die Folge der Lendenwirbelerkrankung. Große subphrenische Abszesse wurden beobachtet. Durch Einbruch des Abszeßeiters in das paranephritische Fettgewebe kam er zu phlegmonösen Infiltrationen des ganzen Nierenfettes. Das bedeutet dann die große Gefahr für die Nieren. Mit zahlreichen Abszessen durchsetzte Nieren mußten operativ entfernt werden. Eitrige Nierenbeckenentzündung führte zur Infektion des ganzen Urogenitaltraktes. Plötzliche Eiterentleerungen im Stuhl oder Urin müssen an einen Durchbruch eines Lendenwirbelabszesses durch das Colon oder durch die Blase denken lassen. Die Leberabszesse, die gefunden wurden bei Lendenwirbelosteomyelitis, haben jedenfalls metastatischen Ursprung. Einige Male trat gerade bei den Lendenerkrankungen plötzlich vollkommene Urinverhaltung ein, die bis zur Urämie führte. Immer wieder wurden auch Osteomyelitis-Fälle des Kreuz- und Steißbeins beobachtet (Timofejew, Kiew). Gerade durch seine zahlreichen Besonderheiten, durch die Anomalien seiner Entwicklung nimmt die Erkrankung des Kreuzbeins eine Sonderstellung ein. Ich möchte da an das unregelmäßige Wachstum einzelner Segmente, an das Erhaltenbleiben von Segmenten und Knorpeln im Kreuzbein, an die Spina bifida occulta sacralis erinnern, die alle für den Verlauf einer Kreuzbeinosteomyelitis von Bedeutung sind.

Es bedeutet natürlich ebenso wie eine Lendenwirbelosteomyelitis auch eine Erkrankung des Kreuzbeins eine große Gefahr für alle Bauch- und Beckeneingeweide. Besonders Prostataabszesse werden nach einer Osteomyelitis dieses Wirbelsäulenabschnittes häufig beobachtet.

Die Prognose der Wirbelosteom. hängt von verschiedenen Gesichtspunkten ab. Die schlechteste Aussicht auf Heilung haben die akuten Fälle der Erkrankung. Sie besitzen eine Mortalität bis zu 80%. Die meist rasch fortschreitende Allgemeininfektion führt zu raschem Verfall, jede Behandlung kommt dabei meistens zu spät. Abhängig ist der Ausgang der Erkrankung vor allem von der Widerstandskraft des Organismus, von der Art und vor allen Dingen von der Virulenz der Erreger. Nach verschiedenen Autoren beträgt die Durchschnittsmortalität 53%. Sind die Meningen beteiligt oder handelt es sich um schwer septische Fälle, so kommt sie auf 81%. Diese Fälle führen fast immer zum Tode. Günstiger sind alle Fälle, bei denen Quer- und Dornfortsätze ergriffen sind; sie brechen nach außen durch, werden früher erkannt und bieten so bessere Heilungsbedingungen. Bei Wirbelkörpererkrankungen besteht erstens Gefahr des Durchbruchs nach dem Wirbelkanal und zweitens nach den Körperhöhlen und deren Organen. Abhängig ist die Prognose auch von der Lokalisation der Herde. Ist die Halswirbelsäule ergriffen, so ist das prognostisch

schlimm zu werten, etwas günstiger sind die Fälle, bei denen es sich um Brust- und Lendenwirbelosteomyelitis handelt. Ausschlaggebend für eine günstige Prognose ist die frühzeitige Erkennung der Erkrankung, die frühzeitige Diagnose der Lokalisation der Herde und die sich anschließende richtige Behandlung.

Die wirksamste Behandlung ist für die akuten und subakuten Fälle breite Spaltung und Drainierung der Abszesse, Eröffnung von Knochenherden, Ausschabung der Granulationen und die eventuelle Ablösung von Sequestern. Die erkrankten Herde müssen unbedingt freigelegt werden. Das bietet keine besonderen Schwierigkeiten bei oberflächlich gelegenen Infiltrationen; liegen die Abszesse aber tiefer, so dürfen eingehende Operationen nicht gescheut werden. Durch Costo-Transversektomie müssen Pleuraempyeme eröffnet werden. Nieren müssen freigelegt werden, um an paranephritische und auch subphrenische Abszesse heranzukommen. Sind die Eiterherde in den Wirbelkanal eingebrochen und es ist zu epiduralen Eiterungen gekommen, so führen, wie einige Fälle der Literatur zeigen, Laminektomien oft zu raschen Heilungen. Dabei haben neben der operativen Behandlung auch Injektionen mit Autivaccinen und Serum von Eigenblut oft zu rascher Besserung geführt. Diese Einspritzungen, die intravenös und auch intralumbal gegeben werden können, sollen nicht unversucht bleiben.

Die Behandlung dieser Form ist unbedingt Sache der Chirurgen. Anders verhält sich das mit den chronisch verlaufenden Fällen. Bei der Gefahr des operativen Eingriffes und der Zweifelhaftigkeit eines Erfolges wird man diese nur in seltensten Fällen einmal operativ angehen. Die Behandlung ist konservativ.

Die konservative Behandlung besteht in genügend lange Zeit durchgeführter Ruhigstellung der Wirbelsäule, zunächst in einer Liegeschale, später in einem Korsett. Die dauernde Liegebehandlung ist mindestens ein halbes Jahr, meistens aber ein ganzes Jahr und länger. Das Korsett soll erst dann gegeben werden, wenn der Kranke seit Monaten vollständig schmerz- und fieberfrei ist, wenn die Blutuntersuchungen nur noch geringe Abweichungen vom normalen Befund ergeben und wenn das Röntgenbild genügend knöcherne Festigung erkennen läßt. Ein besonderes Augenmerk ist auch noch darauf zu richten, daß keine Sensibilitätsstörungen mehr bestehen. Das Korsett muß mindestens ein Jahr, meistens aber mehrere Jahre getragen werden. Daß trotz der schweren, lebenbedrohenden Erkrankung, die die Wirbelsäulenosteomyelitis für jeden Kranken bedeutet, durch die orthopädische, konservative Behandlung in einer beträchtlichen Anzahl der Fälle gute Behandlungserfolge erzielt werden konnten, haben die angeführten Beispiele gezeigt.

Unter den 7 oben aufgeführten konservativ behandelten Fällen von schwerer chronischer Wirbelosteomyelitis wurden 5 mit Wiederherstellung ihrer vollen Arbeitsfähigkeit geheilt entlassen; ein Behandlungserfolg, der vollauf die Bevorzugung der konservativen Behandlung der Osteomyelitis gegenüber der operativen bei den chronischen Fällen von Osteomyelitis rechtfertigt.

Lebenslauf.

Als Sohn des Oberwachtmeisters Adam Weiß und seiner Ehefrau Elise geb. Dösch wurde ich am 26. August 1908 in Kulmbach (Obfr.) geboren. In Straubing, wohin mein Vater 1909 versetzt wurde, besuchte ich die Volksschule. Ich absolvierte das humanistische Gymnasium zu Straubing und erhielt im März 1929 das Reifezeugnis. Bis zu dem im Sommer 1932 abgelegten Vorexamen studierte ich drei Semester in München und zwei Semester in Würzburg. Die klinischen Semester verbrachte ich alle wieder in München, wo ich auch im Herbst 1934 das Staatsexamen ablegte. Seit 22. Dezember 1934 bin ich am weiblichen Krankenhaus zu Straubing als Medizinalpraktikant tätig.